Aus der pathologisch-anatomischen Anstalt zu Basel.
(Vorsteher: Prof. Dr. E. Kaufmann.)

Das Beckenenchondrom,

besonders als Geburtshindernis.

(Mit 3 Abbildungen auf einer Tafel.)

Inaugural-Dissertation

zur

Erlangung der Doktorwürde

der

hohen medizinischen Fakultät der Universität Basel

vorgelegt von

Salomon Schoppig

med. pract., aus Löwenburg-Delsberg.

Berlin 1907.

VERLAG VON S. KARGER

KARLSTRASSE 15.

Sonder-Abdruck
aus der
Monatsschrift für Geburtshülfe und Gynäkologie. Bd. XXV.

Einleitung.

Godert hat im Jahre 1895 in seiner Dissertation „Von den Beckenknochen ausgehende Tumoren als Geburtshindernis“ 81 Fälle von Geschwülsten, die ein Geburtshindernis bildeten, verzeichnet. Seitdem wurden in Thesen, in Zeitschriften oder in umfangreicheren Arbeiten immer neue Fälle von Beckentumoren beschrieben.

Durch diese neuere, sehr umfangreich gewordene Literatur wurde das Thema der Enchondrome, speziell der Becken-Enchondrome, von den verschiedenen Gesichtspunkten aus behandelt. Es blieb noch eine Lücke übrig, nämlich die Frage der Beziehungen der Enchondrome zur Schwangerschaft und Geburt; denn es besteht diesbezüglich noch keine zusammenfassende Arbeit. Auf Veranlassung meines hochverehrten Lehrers, Herrn Prof. Kaufmann, möchte ich, im Anschluss an einen solchen Fall, in folgender Arbeit Näheres über diesen Punkt mitteilen.

In der Literatur sind nur wenige Fälle von Enchondromen, die ein Geburtshindernis bildeten, beschrieben, welche ich so vollständig als möglich zusammengestellt habe. Bei dieser Statistik habe ich diejenigen Fälle, die unter dem Sammelnamen Beckenknochentumor verzeichnet waren und ein Geburtshindernis bildeten, ausgelassen und nur solche aufgenommen, welche nur ganz bestimmte Anhaltspunkte betreffs der Natur der Geschwulst gaben, dabei richtete ich mein Augenmerk besonders auf Knorpelgeschwülste.

Beschreibung des Falles.

Es sei der Ausgangspunkt meiner Arbeit die Beschreibung des interessanten Falles, für dessen klinische Daten ich Herrn

Prof. von Herff, Direktor des Frauenspitals Basel, zu verbindlichstem Dank verpflichtet bin.

I. Klinischer Verlauf (Fol. 236, Geburt-Journal 1896):

Im Jahre 1896 machte Herr Prof. Bumm, damaliger Direktor des Frauenspitals in Basel, wegen eines grossen Beckentumors den Kaiserschnitt an einer Kreissenden. Das Becken, von dem dieser noch nicht veröffentlichte Fall handelt, befindet sich in der Sammlung der pathologisch-anatomischen Anstalt zu Basel.

Frau B. aus Aesch, Baselland, geboren 1863, 33 Jahre alt, trat am 16. Juni 1896 in die Baseler Frauenklinik. Sie war eine eher schwach gebaute Frau, gesund, war bis zu jener Zeit nie krank gewesen und stammte aus gesunder Familie. Ihre erste Regel hatte sie im 15. Jahre und menstruierte seitdem stets regelmässig, ohne Molimina. Sie war zum 5. mal schwanger, die früheren Schwangerschaften verliefen wie folgt:

1889 normal, Mädchen;
1890 „ „
1893 Frühgeburt im 6. Monat, Knabe;
1894 „ „ 5. „ „

Die hier in Betracht kommende Schwangerschaft ergibt, dass die letzte Regel im Oktober 1895 stattfand. Aus der Anamnese ist folgendes hervorzuheben:

Im Jahre 1895, am Ende des Monats August, wurde die Pat. zum erstenmal darauf aufmerksam, dass sich an der linken Hüfte etwas Abnormes entwickelte, „dass sich der Knochen verdickte". Sie legte diesem Befund zunächst nur wenig Bedeutung bei, um so mehr, als sich diese Geschwulst anfangs nur unmerklich vergrösserte. Vom Beginn der Gravidität und speziell seit Neujahr 1896 wuchs die Geschwulst stetig und immer rascher. Gleichzeitig wurde die hintere Partie der Hüfte schmerzhaft, was Pat. auf die Gravidität zurückführte. Schon seit August 1895 magerte das linke Bein ab, seit Februar 1896 hinkte Pat. an diesem Bein. Seit 1. Januar 1895 verspürte letztere Schmerzen im linken Bein, die sie als rheumatisch deutete. Mit der Entwicklung des Tumors wurden die Schmerzen immer heftiger, bis zur Unerträglichkeit. Gleichzeitig nahm Pat. bedeutend an Gewicht ab, und ihr Kräftezustand wurde sehr reduziert. Während dieser Zeit wurde der Tumor zweimal punktiert, aber es entleerte sich jedesmal nur Blut aus demselben.

Die Untersuchung am 6. V. ergab folgendes:

Bei der äusseren Untersuchung befand sich der Uterus auf der rechten Seite des Bauches. Beim Abtasten des Beckens konnte man rechterseits den Darmbeinkamm ganz deutlich fühlen; linkerseits dagegen stiess man auf einen Widerstand, einen harten, unempfindlichen Tumor, der sich leicht abtasten liess. Nach hinten an der äusseren Fläche des Darmbeins wölbte er sich gut kindskopfgross vor und konnte bis in das kleine Becken verfolgt werden. Die Haut darüber war leicht verschieblich, aber unverändert. Das linke Bein war sehr stark atrophisch, der linke Oberschenkel jedoch im Hüftgelenk ganz gut und frei beweglich.

Die innere Untersuchung ergab folgenden Befund:

Die rechte Seite des Beckens war gut und leicht abtastbar; sie zeigte völlig normale Verhältnisse. Das Promontorium war ohne Schwierigkeiten zu erreichen. Die Conjugata diagonalis betrug 11½ cm. Linkerseits war der Tastbefund ganz anders. Von der Linea innominata ging ein fester, harter Tumor aus. Derselbe reichte fast bis zur Mitte des Beckens, seine Grenze fand er vorne im Bereich, beziehungsweise in der Mitte des linken queren Schambeinastes, während er nach hinten weit auf den linken Teil des Kreuzbeins übergriff. Der im Becken gelegene Geschwulstteil hing mit dem

von aussen gefühlten, oben beschriebenen Tumor innig zusammen und bildete mit demselben eine einzige Masse. Der Querdurchmesser zwischen Tumor einerseits und Linea innominata rechterseits betrug ungefähr $9^1/_2$ cm.

Die Portio vaginalis fand sich in der Führungslinie von vorne oben nach links unten ragend. Der äussere Muttermund zeigte Einrisse und klaffte fast bis zum inneren Muttermund. Ein vorliegender Kindesteil konnte nicht gefühlt werden.

Eine zweite Untersuchung am 1. VII. 1896 ergab einen wesentlich anderen Befund:

Der Tumor mass im langen Durchmesser jetzt 28 cm; sein breitester Querdurchmesser betrug 20 cm. Seit der letzten Untersuchung hatte sein Umfang besonders nach oben vorne stark zugenommen, so dass er jetzt gut bis zur Mitte des oberen queren Schambeinastes heranreichte. Die Bewegungen im linken Hüftgelenk waren fast ganz unausführbar. Ein Versuch führte heftige Schmerzen herbei. Das linke Bein, bedeutend atrophisch, hatte in der Mitte des linken Oberschenkels einen Umfang von 24 cm gegenüber einem solchen von 30 cm am rechten Schenkel.

Die linke Crista ilei war nicht mehr abtastbar; sie wurde von der Geschwulst gänzlich eingenommen. Die kindlichen Herztöne waren links neben dem Nabel hörbar. Das allgemeine Befinden war sonst gut, und es waren keine Zeichen von Kachexie vorhanden. Der Appetit war gut. Der Stuhlgang erfolgte täglich auf Mineralwässer.

Eine innere Untersuchung ergab, dass die ganze linke Beckenhöhle von dem Tumor vollständig ausgefüllt war. Er reichte vorne bis zur Symphyse, während er hinten auf das Promontorium übergriff.

Vom Abend des 2. VII. 1896 an konnte Pat. nicht mehr auf dem linken Bein stehen oder mit demselben gehen. Dazu gesellten sich hartnäckige, stechende Schmerzen in dem betreffenden Glied. Es wurden von nun an folgende Injektionen vorgenommen:

2. VII. 1896	Injektion	von	1 cm^3	Krebsserum	nach Emmerich.
3. VII. 1896	„	„	2 cm^3	„	„ „
4. VII. 1896	„	„	3 cm^3	„	„ „
6. VII. 1896	„	„	4 cm^3	„	„ „
7. VII. 1896	„	„	5 cm^3	„	„ „
8. VII. 1896	„	„	5 cm^3	„	„ „
9. VII. 1896	„	„	5 cm^3	„	„ „

Am 9. VII. 1896 entwickelte sich an den Injektionsstellen eine ca. handtellergrosse, druckempfindliche Rötung. Am 11. VII. 1896 verschwand diese Rötung, und es wurde zugleich konstatiert, dass der Tumor stark im Wachstum begriffen war. Die Pat. wurde jeden Tag gebadet und leicht abgeführt; sie nahm jeden Tag zusehends ab.

Dritte Untersuchung am 20. VII. 1896:

Rechts fühlte man deutlich den Rücken des Kindes, während sich der Steiss links oben befand. Die kleinen Teile der Frucht befanden sich hinten links neben dem Steiss. Der Kopf der Frucht war über der rechten Darmbeinschaufel zu fühlen. Die Herztöne waren überall gut hörbar, speziell links unterhalb des Nabels. Somit handelte es sich um eine II. Schädellage im 10. Schwangerschaftsmonat.

Am 20. VII. 1896, morgens um 1 Uhr, traten ziemlich starke, kräftige Wehen auf, die ca. 5 Minuten dauerten. Dieselben wiederholten sich nach einer halben Stunde. Von nun an erfolgten vereinzelte Wehen und grösseres Pressen, unter Abgang von ziemlich viel Schleim aus der Vagina.

Am 20. VII. 1896, abends 7 Uhr, wurde innerlich untersucht und folgender Befund aufgenommen:

„Der Cervix ist nicht ganz verstrichen, der Muttermund gut 2 Frankstück gross. Der Kopf liegt vor, und man kann rechts die Stirn fühlen; nach links zu lassen sich die Orbitae und Nase abtasten."

Die Wehen wiederholten sich von mittags 12 Uhr bis gegen abends 8 Uhr konstant jede halbe Stunde und waren sehr kräftig. Von 1/2 8 Uhr bis 1/2 9 Uhr kehrten die Wehen alle 10 Minuten ein, nachher alle 5 Minuten. Von 10 Uhr an geht dauernd etwas Fruchtwasser ab.

Vierte Untersuchung am 20. VII. 1896, nachts 12 Uhr.

Bei dieser vierten Untersuchung waren die kindlichen Herztöne noch ganz deutlich hörbar und die Kindesbewegungen noch zu fühlen. Der innere Befund ergab, dass die Fruchtblase gesprungen war. Der Kopf lag vor. Der Cervix war fast ganz verstrichen. Ein 5 Franksstück grosser Muttermund.

Da eine Geburt per vias naturales unmöglich erschien, beschloss Herr Prof. Bumm den Kaiserschnitt auszuführen. Diese Operation wurde am 21. VII. 1896, morgens 1 Uhr, ausgeführt. Der Operationsbericht lautet wie folgt:

Die Patientin wird durch Äther narkotisiert. Nach der üblichen Desinfektion der Bauchdecken wird der Uterus in der Mitte des Bauches fixiert und der Schnitt ausgeführt. Es wird in der Mittellinie zwischen Nabel und Symphyse eingeschnitten und der Schnitt dann nach oben verlängert. Nach Durchtrennung der sehr dünnen und wenig blutenden Bauchdecken, sowie des Peritoneums wird der Uterus sichtbar. Die Arteriae uterinae werden sofort durch den Assistenten komprimiert, und es folgt der Uterusschnitt. Dieser sagittal und in der Mittellinie ausgeführte Schnitt, trifft die an der vorderen Wand des Uterus sitzende Placenta. Es wird deswegen der Schnitt nach oben verlängert gegen den Fundus zu, wobei dann der Steiss erscheint. Sofort wird das Kind extrahiert, sowie die Nabelschnur abgebunden und das Kind abgenabelt. Dasselbe ist lebensfrisch und fängt sofort an, kräftig zu schreien.

Es folgt die Loslösung der Placenta und der Eihäute, die vor Schluss der Naht entfernt werden. Die Blutung ist dabei eine sehr mächtige, und der Uterus wird dann mit Jodoformgaze austamponiert.

Die Inzisionswunde wird zuerst durch tiefe, durch die Serosa des Uterus, die Muskelschicht und die Mucosa gelegte Seidenknopfnähte, nach Entfernung der Tampons, geschlossen. Darüber wird eine Serie seroseröser fortlaufender Katgutnähte gelegt. Die Blutung ist dabei gleich null. Der Uterus ist etwas schlaff. Das Peritoneum und die Fascie werden mit fortlaufender Katgutnaht, die Bauchdecken dagegen mit fortlaufender Silberdrahtnaht geschlossen. Darüber kam ein Kompressionsverband, zwei Spritzen Ergotin.

Da der Puls etwas klein und frequent war, wurden 2 Spritzen Kampher verabfolgt. Morgens 4 Uhr erwacht Patientin. Sie klagt über Nachwehen. Es ging nur sehr wenig Blut per vaginam ab. Der Puls ist ordentlich.

Am Tage nach der Operation, am 21. VII. 1896, fühlte sich Patientin verhältnismässig wohl; sie klagte nicht über wesentliche Unterleibsschmerzen oder andere Beschwerden, dagegen trank sie viel. Die Morgentemperatur betrug 37°, die Abendtemperatur 37,5°. Der Puls war etwas rasch und klein. Rechts neben dem Uterus bestand eine geringe Druckempfindlichkeit.

Am 22. VII. 1896, morgens 6 Uhr, bei erneuter Untersuchung, ergab sich, dass der Puls klein, aber nicht sehr rasch war. Die Zunge war etwas trocken. Der Leib erschien etwas aufgetrieben, nirgends aber druckempfindlich. Nach Verabreichung eines Glyzerinklysma entleeren sich Stuhl und Winde. Um 6 Uhr und dann wieder um 7 Uhr wurde je eine Spritze Kampher neben Champagner und Digitalisinfus verabreicht.

Die Patientin schwitzte sehr viel, fühlte sich sonst wohl. Hingegen bestand eine grosse Schwäche, aber keine Kopf- und keine Leibschmerzen.

Erneute Untersuchung, abends 5 Uhr, ergab einen stark aufgetriebenen Leib ohne Druckempfindlichkeit. Die Zunge war sehr trocken. Puls frequent, 160. Wegen Windverhaltung entsteht Verdacht auf Bauchfellentzündung, und es wird Laparatomie beschlossen. In Athernarkose wird der Leib geöffnet:

Bei der Eröffnung des Bauchfells entleerten sich einige Esslöffel voll einer trüben, serösen, rötlichen Flüssigkeit. Daher wurde die Bauchhöhle mit Jodoformgaze drainiert und partiell verschlossen. Nach der Narkose wurde der Puls sehr frequent und klein. Nach einer Kochsalzinfusion von 500 cm^3 hob sich der Puls.

Die Patientin klagte weiter über starken Durst und trank viel Champagner, Tee mit Kognak. Die Zunge blieb feucht, und Patientin schwitzte sehr stark; dagegen waren gar keine Klagen über Kopf- oder Leibschmerzen vorhanden.

Von $^1/_2$9 Uhr an tritt Husten und Auswurf auf. Die Atmung wurde oberflächlich und sehr frequent. Es bestanden aber keine Schmerzen. Der Puls war sehr klein; daher wird alle $^3/_4$ Stunden eine Spritze Kampher gegeben; Liquor ammoni anisati, Champagner, Tee, Grog etc. werden verabreicht. Gegen 11 Uhr wurde der Puls aussetzend, von 11^{15} Uhr an kleiner und schwächer, die Atmung röchelnd oberflächlich und sehr frequent. Der Tod trat um 11^{37} Uhr ein.

Der Tod wurde klinisch auf akute Sepsis zurückgeführt, zumal in dem blutig-serösen Sekret der Bauchhöhle Streptokokken und Colibazillen nachgewiesen wurden. Die Quelle der Infektion konnte nicht gefunden werden; nicht unwahrscheinlich ist es, dass das Fruchtwasser bereits infiziert war. Hierfür würde der Nachweis der Colibazillen sprechen.

Die klinische Diagnose lautete:

Sectio caesarea am 21. VII., morgens 1 Uhr: Peritonitis. Osteosarkoma der linken Beckenhälfte.

Das durch den Kaiserschnitt geborene Mädchen mass 50 cm, sein Gewicht betrug 3020 g. Die Durchmesser des Schädels waren folgende:

Gerader Durchmesser	10,5 cm
Grosser querer Durchmesser	8 „
Der Kopfumfang	32,4 „

II. Obduktionsbericht (Fol. No. 303, 1896, Path.-anat. Anstalt Basel).

Die Obduktion, welche Herr Prof. Roth am 23. Juli 1896, nachmittags 4 Uhr, vornahm, ergab folgendes:

155 cm grosse, mässig kräftig gebaute weibliche Leiche von einem Körpergewicht von 47 kg. Auffallende Blässe und graciler Körperbau. Panniculus adiposus und Muskulatur sehr mangelhaft entwickelt. Stark aufgetriebener Bauch. In der Mittellinie desselben besteht eine 20 cm lange genähte, am untern Ende offene und hier mit rötlich-blutig getränktem Verbandmaterial geschlossene Hautwunde. Die Nachbarschaft derselben ist gelblich verfärbt. Das Abdomen ist mit Striae bedeckt.

An der linken Beckenhälfte sieht man einen mehr als kopfgrossen, mit den Beckenknochen fast verwachsenen, prall-elastischen, am äusseren Umfang des Os ilium befestigten Tumor.

Die Mammae sind gross. Die rechte auf Durchschnitt körnig, rötlich, mit spärlicher Milch. Die linke reichlich mit Milch versehen, schmutzig-gelblich. In der Nachbarschaft des Bauchschnittes der Panniculus stellenweise blutig infiltriert.

Der Schädel ist regelmässig gebaut, die Nähte sind im Verstreichen begriffen. Das Schädeldach ziemlich dick und schwer, wiegt 410 g und ist mit der Dura mater verwachsen. Die Dura selbst ist transparent, ohne Auflagerungen, die Innenfläche derselben glatt und spiegelnd. Auf der Convexität sind die weichen Häute vollständig transparent. An der Basis sind dieselben ebenfalls transparent.

Arterien der Gehirnbasis zart. Gehirnhemisphären von guter Konsistenz und blutarm. Seitenventrikel eng. Die Zentralganglien wie überhaupt das ganze Gehirn sehr blutarm. Kleinhirn, Pons, Medulla oblongata zeigen nichts Auffälliges. In der Schädelbasis die hintere Sattellehne auffallend stark entwickelt und nach vorne gewölbt; sie ist gelb, weich, feucht.

Das Zwerchfell steht links am unteren Rand der fünften Rippe, rechts am unteren Rand der vierten Rippe. Im Herzbeutel nur wenige Tropfen einer rötlichen Flüssigkeit.

Das Herz selbst ist schlaff und enthält nur wenig Speckhaut und Cruor. Die Pulmonalklappe rötlich; die Tricuspidalklappe gut erhalten; die Mitralis verkürzt und am Rand schwielig. Der hintere Papillarmuskel ist verdoppelt. Das Foramen ovale geschlossen. Die Aorta eng, misst 5,9 cm. Die Basis der Aortaklappen etwas vorspringend. Der linke Ventrikel wenig erweitert, dünnwandig, mit rötlich-gelber Muskulatur. Rechterseits ist die Ventrikelmuskulatur schmutzig gelblich-rötlich, etwas blass.

Die Lungen sind gross, die linke Lunge ganz frei von Adhäsionen, ebenfalls die rechte. Im linken Pleurasack befinden sich 50 cm^3 einer rötlichen Flüssigkeit, während sich rechts nur etwa 20 cm^3 einer gleichbeschaffenen Flüssigkeit befinden.

Die linke Lunge schwer. Ihr Oberlappen knisternd, fühlt sich flaumig an. Auf Schnitt rötlich, wenig ödematös. Der Unterlappen ist überall lufthaltig, stark ödematös und enthält am unteren Ende eine mandelgrosse, missfarbene, grau-grüne Stelle.

Die rechte Lunge ebenfalls gross und schwer. Der Oberlappen überall lufthaltig, schmutzig-rot und stark ödematös. Der

Mittellappen dagegen wenig ödematös, während der Unterlappen stark ödematös erweicht, rot und stark missfarben ist.

Die Schilddrüsenlappen sind klein, hühnereigross. Der linke Schilddrüsenlappen ist körnig, rötlich, mit wenig scharf umschriebenen Knoten. Der rechte Schilddrüsenlappen ist dem linken vollständig ähnlich, enthält aber noch mehrere weiche, grau-rötliche, kirschkerngrosse Knoten.

Der Ösophagus bräunlich, missfarbig, maceriert. Seine Schleimhaut diffus gerötet.

Der Arcus aortae ist missfarbig und gerötet. An der Insertionsstelle des Ductus Botalli zeigt er eine Querfalte.

In der Bauchhöhle befinden sich etwa 50 cm^3 einer rötlichen Flüssigkeit. Die Mesenterien sind stark fetthaltig, die Darmschlingen nach oben gedrängt. Der Magen ist durch Gase aufgetrieben. Einzelne Darmschlingen sind durch frische, rote Auflagerungen mit dem mehr als handbreit über die Symphyse prominierenden schlaffen, mit Facetten besetzten und am vorderen Umfang inzidierten und wieder vernähten Uterus verklebt.

Die Inzisionswunde des Uterus beträgt ca. 15 cm in der Längsachse. Die linksseitigen Ligamente des Uterus sind etwas kürzer als die rechten. Der Uterus in der Gegend der Nahtstelle, die am hinteren Ende etwas klafft, mit rötlichen Auflagerungen bedeckt. Hinten und links, neben dem schon etwas nach links verlagerten Uterus, die Fossa iliaca sinistra ausfüllend, ist eine derbe, elastische, retroperitoneal gelegene, hinter dem etwas atrophischen und sehr blassen Musculus iliacus befindliche Geschwulst.

Die Milz ist leicht vergrössert, aber platt; die Kapsel runzelig. Auf Durchschnitt ist die Milz schmutzig grau-rötlich.

Das Nierenbecken der linken Niere etwas erweitert, enthält eine trübe, gelblich-rötliche Flüssigkeit. Die Schleimhaut des Nierenbeckens ist weiss. Beide Nierensubstanzen sind grau-gelb und rötlich marmoriert. Die Rinde stark trüb; Nierenkapsel mit der Oberfläche der Niere verwachsen, Nierenoberfläche selbst glatt.

Die linke Nebenniere ist gut erhalten. Rinde schwefelgelb. Daneben eine accessoriche Nebenniere; die rechte Nebenniere wie die linke.

Die rechte Niere ist etwas grösser als die linke. Schleimhaut des Nierenbeckens ebenfalls weiss, mit einzelnen Blutungen besetzt. Die Kapsel mit der Oberfläche verwachsen.

Der Magen enthält wenig schwärzliche Flüssigkeit, die Schleimhaut desselben ist schmutzig grau-gelb verfärbt. Der

Darmkanal wurde nicht geöffnet. Das S. Romanum zeigt rötliche Auflagerungen. Das Rectum ist leer, die Schleimhaut desselben schmutzig weiss verfärbt.

Die Harnblase ist leer. Ihre Schleimhaut weiss venös injiziert in der Gegend des Trigonums.

Der Uterus misst 23 cm Länge, seine Dicke beträgt, rechterseits gemessen, 2,5 cm (Wanddicke). Er ist schlaff, schmutzigweisslich. Die Innenfläche desselben ist gleichmässig hellrot gefärbt und glatt. Entsprechend dem Placentarstellenansatz sind rötliche, flachhöckerige, abstreifbare Auflagerungen zu sehen. Die Operationswunde geht durch die obere Hälfte des Placentarsitzes, durch den Fundus und 4 cm weit durch den oberen Umfang der hinteren Wand. Ausser der oberflächlichen Naht findet sich noch eine tiefere, mit Seide angelegte, hermetisch verschliessende Naht. Auf der Rückwand des Uterus sind einige fadenförmige Exkreszenzen.

Die retroperitonealen Drüsen sind höchstens kleinbohnengross und schwärzlich gefleckt. Auf der Leber bestehen zahlreiche zarte Exkreszenzen. Die Leber selbst ist weich, der Durchschnitt derselben grün-gelb.

Nach Herausnahme der Beckenorgane, zeigt sich das kleine Becken von links her unregelmässig verengt, so dass eine ungefähr halbmondförmige, fast ausschliesslich der rechten Beckenhälfte angehörige Höhle zurückbleibt.

Die Symphyse wird durchtrennt. Der Tumor respektiv das Os ilium ist in seiner mittleren Region auffallend biegsam und nach aussen umzulegen, (entsprechend der Durchsetzung des Knochens mit Enchondrommassen). Von innen her lässt sich der Tumor mehr oder weniger mit dem Messer schneiden und knirscht stellenweise. Durchschnitt des Tumors grösstenteils transparent, grauweisslich, ungleich lappig, stellenweise gallertig, überall feucht, glänzend und von zäher Konsistenz. Das Hüftgelenk enthält vermehrte Synovia, ist vollständig intakt, nur von der Seite her wallartig, zwingenartig umgeben.

Der Tumor lässt sich vollständig im Zusammenhang mit der linken Beckenhälfte und Lendenwirbelsäule aus den Weichteilen herausnehmen, respektiv herausschälen. Er zeigt mehrere erweichte Stellen. Am äusseren oberen hinteren Umfang befindet sich eine mehr als faustgrosse, mit brauner Flüssigkeit mässig gefüllte Höhle. Der Tumor inklusiv Lendenwirbelsäule, Kreuzbein und linke Beckenhälfte wiegt 5550 g.

Nach dem völligen Zerlegen des Enchondroms (die mittlere dem Os ilium entsprechende Partie, muss durchsägt werden) in ungefähr frontaler Richtung, geht das Os ilium mitten durch den Tumor hindurch. Beiderseits ist der Tumor breit aufsitzend, kleinlappig, grauweisslich, gallertig, transparent. Os ilium dicht; unten eine bewegliche Stelle, um dasselbe in der Grösse einer Wallnuss von zahlreichen Enchondromknoten durchsetzt.

Die mikroskopische Untersuchung ergab richtiges, hyalines, muköses Enchondrom. Die anatomische Diagnose lautete:

Peritonitis incipiens nach Kaiserschnitt wegen Enchondrom des linken Os ilium.

Anämie.

Hypostase und Ödöme der Lungen. Nephritis parenchymatosa.

Enge Aorta.

Endocarditis mitralis retrahens. Dilatation des linken Ventrikels.

Struma multilobularis.

Pneumomalacia cadaverica.

Ecchondrose des Dorsum ephypii.

III. Beschreibung des Beckens mit Tumor.
Makroskopischer Befund.

Die mir zur Verfügung gestellte, in Spiritus aufbewahrte Beckenhälfte stelle ich in meiner Arbeit durch zwei Zeichnungen dar. Die erste zeigt das Präparat von der Seite, die zweite gibt die Vorderansicht. Das Becken wurde in der Symphisis ossium pubis und in der rechten Sakrumhälfte durchgesägt, so dass nur die linke Beckenhälfte zurückbleibt. Beckenmasse können somit nicht angegeben werden; auch lassen sich Spuren einer überstandenen Rachitis nicht nachweisen.

Von der Seite betrachtet (siehe Abbildung 1) sieht man das durchgesägte Kreuzbein, darüber vier Lumbalwirbel, unten das Steissbein. Der Tumor selbst geht von dem unteren Rand des vierten Lendenwirbels linkerseits nach abwärts in das kleine Becken, um sich ungefähr bis zur Symphyse fortzusetzen. Eine Articulatio sacro-iliaca sinistra besteht nicht mehr. Die Geschwulst ragt in einer Breite von 4 cm in das kleine Becken und füllt den Raum zwischen dem oberen Schambeinast und Promontorium aus.

In der Vorderansicht (Abbildung 2) tritt die Mächtigkeit des Tumors noch deutlicher und stärker hervor. Von einem Darmbein ist jede Spur verschwunden. Die Aussen- und Innenfläche, vom Ramus superior ossis pubis bis daumenbreit vor der Sym-

physe, wird von der Geschwulst vollständig eingenommen. Letztere findet ihre Grenze nach innen am Margo superior des Foramen obturatum und reicht nach oben bis zum unteren Rand des zweiten Lendenwirbels, an dessen Aussenseite sie links sitzt.

Die ganze Beckenhälfte von hinten gesehen (keine Abbildung) bildet nur eine einzige Geschwulstmasse, die die Differenzierung der Beckenknochen nicht mehr ermöglicht. Sichtbar bleiben nur die rechte Seite vom Sacrum, das Steissbein und die noch angedeutete Processus spinosi der Lendenwirbelsäule. Eine scharfe Trennung der Bestandteile des Tumors der Kreuzbeinhälfte und der Darmbeinschaufel besteht nicht.

Im allgemeinen macht der Tumor einen höckerigen, lappigen Eindruck. Er besteht aus aufeinanderliegenden Hauptknollen, die wieder in kleinere zerfallen. Letztere sind mit etwa haselnussgrossen, in der Abbildung deutlich sichtbaren Höckern besetzt, die sich von der Hauptmasse der Geschwulst abheben; speziell in der Vorderansicht kann man deutlich die grösseren mit ihren teilweise in Gruppen, teilweise einzeln aufsitzenden kleineren Knollen bemerken.

Die Konsistenz des längere Zeit in Alkohol aufbewahrten Tumors ist an einzelnen Stellen knochenhart, meistens aber hat man beim Betasten den Eindruck eines elastisch weichen Gewebes, am ehesten wohl erhärtetem Gummi zu vergleichen.

Die Maasse der Geschwulst betragen: Vom Promontorium aus gemessen 31 cm Ringumfang, an ihrer Basis unten gemessen 43 cm. Der Tumor nimmt also gegen abwärts bedeutend zu. Der Höhendurchmesser desselben ist gleich 22 cm.

Mikroskopischer Befund.

Aus der Peripherie des Tumors, am hinteren unteren und hinteren oberen Umfang entnommene Stücke, zeigen folgende histologische Verhältnisse:

Der Tumor wird von einer, an einzelnen Stellen nur in Stücken vorhandenen Bindegewebskapsel umgeben, mit spärlichen Fetteinlagerungen. Die Kapsel selbst besteht aus mit der Oberfläche des Tumors parallel verlaufenden, mit spärlichen Zellen versehenen Bindegewebsfasern. Letztere gehen in Form von Septen unter Lockerung der einzelnen Fasern in die Geschwulstmasse hinein und teilen dieselbe in eine Anzahl Höhlen, in denen mehr oder weniger dicht Knorpelmassen eingelagert sind. Dadurch bleibt der lappige Bau des Chondroms auch mikroskopisch beibehalten.

In den Bindegewebszügen sind nur sehr spärliche Blutgefässe vorhanden.

Das Knorpelgewebe selbst besteht im grossen und ganzen aus hyalinem Knorpel. Die Grundsubstanz ist homogen, glänzend, weich, durchscheinend. Einzelne Stellen dagegen sind mehr erweicht mit schleimigem, gallertigem Charakter, zuweilen unter Bildung kleiner Cysten mit feinem, geronnenem Inhalt.

In den einzelnen Fächern sind die Knorpelzellen reichlicher oder spärlicher vorhanden. Ihre Form, Grösse und Anordnung, gegenseitige Gruppierung und Dichtigkeit sind sehr wechselnd. Im allgemeinen überwiegt, speziell gegen die Peripherie der Geschwulst hin, die kleine, rundliche Form der Chondromzellen, letztere meist eingekapselt mit deutlichem Protoplasmaleib. An anderen Stellen sind die Zellen mehr polygonal, spindelig, mit Fortsätzen versehen, die unter sich anastomosieren können. Die Zellkonturen sind dann undeutlich gezackt, die Einkapselung fehlt oder es besteht eine Doppelkapsel; oder in einer und derselben Kapsel sind 2 oder 3 Zellen vorhanden. Das Protoplasma ist aufgequollen, zuweilen starkkörnig. Die Zellkerne, wo sie noch sichtbar sind, zeigen meist eine rundliche Form.

Im allgemeinen ist die Anordnung der Zellen eine gleichmässige, so dass dieselben in ziemlich gleichen Abständen in der Grundsubstanz verteilt sind. Gegen die Bindegewebsfasern zu sind sie mehr in dichten Gruppen zusammengelagert, während sie an anderen Stellen versprengt als isolierte Knorpelinseln vorkommen.

Nach dieser Beschreibung wird man den Tumor als ein aus hyalinem Knorpelgewebe mit schleimiger Erweichung bestehendes Chondrom auffassen müssen. Wohl liess der rapide Verlauf an Sarkom oder sarkomatösen Mischtumor denken. Doch konnte trotz genauerem Untersuchens nichts Auffälliges gefunden werden, das für die sarkomatöse Natur des Gewächses Anhaltspunkte gegeben hätte. Ausserdem gibt es später zu erwähnende Gründe, die das rapide Wachstum auch so begreiflich machen.

Die am Beckenskelett vorkommenden primären und sekundären Geschwülste.

Abgesehen von den Knorpelgeschwülsten, die nachher genauer besprochen werden sollen, möchte ich die am Knochenbeckenring vorkommenden Tumoren in Kürze erwähnen. Am bekanntesten sind die Exostosen, in der Literatur meistens unter Stachelbecken beschrieben. Auch Osteome genannt, bilden sie häufig ein Ge-

burtshindernis und zeichnen sich durch ihr zuweilen multiples Auftreten und ihre Knochenhärte aus. Unbeweglich auf ihrer Unterlage befestigt, gutartig, meistens von geringer Grösse, kommen sie überalll am knöchernen Becken vor. Seltener sind die von den Bindeknochen respektive von deren Periost oder von dem Bindegewebe der Gelenke ausgehenden Fibrome. Öfters kommen sie gemischt mit Sarkomen oder anderen Tumorarten vor. Unter diesen berichtet Tilmann über 8 Fälle, die ein Geburtshindernis bildeten, während er unter 127 Fällen das gleiche nur von 6 teils primären, teils metastatischen Sarkomen und Osteosarkomen des Beckens mitteilt. Melanosarkome, Lymphosarkome, Endotheliome und multiple Myelome kommen gelegentlich auch in den Beckenknochen vor.

Von sekundären Tumoren sind die oben erwähnten Sarkome und ihre Mischformen zu nennen; ferner die in ihrer onkologischen Stellung als etwas Besonderes zu betrachtenden malignen Hypernephrome, hauptsächlich aber das Karzinom. Metastasen in den Beckenknochen gehen ganz besonders oft von Karzinomen drüsiger Organe aus, so von der Mamma, Prostata, Schilddrüse, während Metastasen von Karzinomen des Verdauungstraktus in den Beckenknochen fast gar nicht vorkommen. So weiss Gussenbauer unter 903 Magenkarzinomen keinen Fall zu nennen. Geburtshilflich haben diese Geschwülste in seltenen Fällen Wichtigkeit durch die gewaltigen Zerstörungen, die sie an den Beckenknochen hervorbringen.

Das Beckenenchondrom im allgemeinen.

Gehen wir nunmehr zu den uns speziell in dieser Arbeit interessierenden Enchondromen über, wobei nur die an den Knochen vorkommenden, nicht die ihnen gegenüberstehenden Weichteilenchondromen behandelt werden sollen.

Diese Tumoren bilden in ihrem gröberen Bau lappige, höckerige, knollige, zuweilen knochenharte, zuweilen mehr weiche, derb elastische Gewächse. Sie entsprechen, wenn sie rein sind, in ihrer Farbe und Konsistenz dem Knorpelgewebe. Doch kommen Mischformen vor, wie Chondrosarkome, Chondrokarzinome, Fibrochondrome, ossifizierende Chondrome und eine für sich abgeschlossene Gruppe, das Osteoidchondrom.

Was nun ihren feineren Bau anbelangt, bestehen die reinen Formen aus hyalinem Netz- oder Gallertknorpel, wobei der hyaline Knorpel vorherrschend ist. Dazu kommen noch Bindegewebszüge, in denen die eher spärlichen Blutgefässe verlaufen. In

klein- und grosszellige Formen unterschieden, hat man sie chemisch dadurch charakterisiert, dass sie beim Kochen Gelatin oder Chondrin geben.

Für das Zustandekommen der Knorpelgeschwülste wurden verschiedene Theorien aufgestellt.

Nach Wartmann sollen die Enchondrome aus Bindegewebe entstehen können, aber auch aus einer Umbildung der Epithelien der Blut- oder Lymphgefässe respektiv der Lymphräume, die im Bindegewebe enthalten sind. Virchow lässt die Knochenenchondrome aus embryonalen Knorpelmassen, die zur Zeit der Knochenneubildung vom Bindegewebsknorpel isoliert worden sind, entstehen — und wenn sie im Knochen versprengt vorkommen, dort der Ort heterologer Enchondrombildung werden, während die homologen Enchondrome, respektiv Ecchondrome, sich an den Stellen entwickeln, wo normalerweise Knorpel vorhanden ist.

Je nach Sitz hat man zwischen periostalen und myelogenen oder äusseren und zentralen Knorpelgeschwülsten unterschieden. Die ersteren sollen nach Virchow eher spät im Leben auftreten, auf der Knochenoberfläche stark vorspringende Geschwülste bilden, die leicht mit regressiven Veränderungen einhergehen, cystös werden und ihren Lieblingssitz an den flachen Knochen haben, an deren Synchondrosen und cartilaginösen Verbindungen, die ungenügend ossifizieren, speziell am Becken und an der Basis cranii. Die zentralen entwickeln sich im früheren Lebensalter, kommen kongenital vor, bringen den Knochen zum Durchbruch, der zuerst wieder durch periostale Neubildung ersetzt wird, schliesslich wieder durch Druck usuriert, bis endlich eine vollständige oder nur in Resten bleibende knöcherne Schale zurückbleibt, die zuletzt ganz verschwinden kann. Entwickelt sich das Chondrom zwischen Periost und zentralem Knochenteil, dann fehlt die Schale.

Ätiologisch hat man ausser der in foetu angelegten versprengten Knorpelmasse auch das Trauma angeschuldigt. Doch wollen die meisten Autoren demselben nur eine sekundäre Bedeutung zumessen, respektive so deuten, „dass eine bis dahin latente örtliche Disposition durch das Trauma evident wird“. Auch überstandene Rachitis hat man berücksichtigt. In den von mir auf Seite 18 ff. zusammengestellten Fällen konnte ich, soweit die teils dürftigen Angaben es erlaubten, in keinem Fall diese Krankheit verzeichnet finden. Gestützt auf die Erfahrungen, dass Rachitis das Entstehen der Enchondrome nicht genügend erklärt, dass es Fälle von kongenitalen und hereditären Knorpel-

geschwülsten gibt, dass zudem ausser bei Rachitis Isolierung von Knorpel vorkommt — bei normal gross gewachsenen Individuen, dass sich kleine Enchondrome bei jugendlichen Individuen mit chronischen Gelenkaffektionen, ebenso auch in der Nähe alter infektiöser osteomyelitischer Herde bilden können —, meint B. Schmid in Lubarsch Ostertag:

„Sicherlich ist der Hauptteil aller Knochenenchondrome auf unverbrauchte überschüssige gebildete Knorpelreste zurückzuführen. Nach O. Müller wäre die Ursache für das tumorartige expansive Wachstum dieser isolierten Knorpelteile eine Trennung der Knorpelfortsätze vom Mutterboden durch seitlich sie umgreifende Markräume, deren selbständiges Wachstum nur sekundär infolge Änderung des Gewebsdruckes stattfinden würde."

Hinsichtlich der klinischen Erscheinungen sei erwähnt, dass die Enchondrome gutartige, langsam wachsende, vornehmlich im jugendlichen Alter vorkommende Geschwülste bilden. Ihre Symptome hängen speziell von ihrem Sitze und ihrer Grösse ab. Sie bestehen im wesentlichen in Verdrängungserscheinungen von seiten der komprimierten Organe. So werden am Becken äussere Ecchondrome geringe Störungen hervorrufen: im Beckeninneren sitzende werden durch Druck auf den Nervenplexus, die Beckengefässe oder Beckenorgane, Ischias in einer oder beiden Extremitäten, Ödeme, Atrophie, Verstopfung bis zum vollständigen Ileus oder vollständige Anurie bedingen. Dass diese Tumoren ein Geburtshindernis bilden können, wird weiter unten genauer beschrieben werden.

Die Diagnose wird in einzelnen Fällen leicht sein, sich im wesentlichen auf die höckerige Beschaffenheit, die weich-harte Konsistenz, die Bevorzugung einzelner Skelettteile, das jugendliche Alter stützen, in anderen Fällen aber, schon wegen der regressiven Metamorphosen dieser Tumoren, nicht mit Sicherheit festzustellen sein. Am besten wird es sein, bei jedem Knochentumor auch an Enchondrom zu denken. Nicht unerwähnt möchte ich lassen, dass zuweilen Knorpelgeschwülste sich wie maligne Geschwülste verhalten können, d. h. schnell wachsen, in loco rezidivieren und Metastasen bilden. Verschiedene von den auf Seite 18 ff. zusammengestellten Fällen wurden deswegen als maligne Neubildung meistens als Osteosarkome in vivo diagnostiziert und entpuppten sich bei der Sektion oder Exstirpation als reine Chondrome.

Die Therapie wird vorzüglich die Exstirpation mit eventuell

partieller oder totaler Knochenresektion im Auge haben, was jedoch öfters grosse Schwierigkeiten bieten wird.

Die Riesenchondrome.

Verschiedene Verfasser haben sich mit der Bestimmung des Lieblingssitzes der Enchondrome befasst. Alle Statistiken geben den Handknochen, respektive den Fingerphalangen eine bevorzugte Stelle. Es folgen dann nach der Häufigkeit: untere Extremitäten mit Fussknochen, Beckenknochen, Schulterblatt, obere Extremität, Unterkiefer, Oberkiefer, Thorax, Gesichtsknochen, harter Gaumen. Dazu wird betont, dass denselben Männer mehr als Frauen unterworfen sind, doch hängt das Verhältnis von der Lokalisation der Knorpelgeschwülste ab.

Bekanntlich bilden die Chondrome zuweilen enorme Geschwülste. Es sei erwähnt, dass diese Riesentumoren vorzüglich an den platten Knochen vorkommen: Becken, Schulterblatt, Rippen. Von ersteren sei nur an den Fall von Holthouse in Lancet 1856, II, erinnert. Dieses enorme Gewächs hatte einen Umfang von 103 cm und wog 37 englische Pfund. Deganello hat in Virchows Archiv 168, neben einer Statistik von Walder[1]) noch über 14 Scapula-Enchondrome berichtet, im gesamten also über 39 Fälle. Darunter waren 6 kindskopfgross, 2 mannskopfgross, viele nahmen die Scapula vollständig in sich ein. Gaccio-poli beobachtete bei einem 32jährigen Mann ein ossifizierendes, vom Periost ausgehendes Schulterblattenchondrom mit 70 cm Umfang und Masson (Lancet 1886) eines von 82 cm Umfang.

Über Rippenchondrome weiss E. Schläpfer in der Zeitschrift für Chirurgie, XV[2]) neben eigenen Beobachtungen über 28 Fälle mit genauer Literaturangabe zu berichten; verwiesen sei nur auf einen Fall bei einem 40jährigen Mann, der mit einem Tumor behaftet war, welcher an der Basis 90 cm betrug mit einem Durchmesser von 68 cm.

Ganz aussergewöhnlich und selten ist eine von Nelaton in Gazette des hôpitaux, 1855, beschriebene Knorpelgeschwulst, die vom Oberschenkel ausging, mit 175 cm Zirkumferenz.

Im Anschluss an den oben beschriebenen Fall sei mir erlaubt, in einer kurzen Statistik, die mir durch die Literatur be-

[1]) Hermann Walder, Über Chondrom d. Scapula. Diss. Basel 1881.
[2]) Edmund Schläpfer von Speicher, Über das Rippen-Enchondrom. Diss. Basel 1881.

kannt gewordenen Beckenenchondrome unter besonderer Berücksichtigung derjenigen, die ein Geburtshindernis bildeten, zusammenzustellen.

(Siehe untenstehende Tabellen.)

Wenn ich zu diesen Fällen, die bei Männern vorkommenden Beckenenchondrome von Weber, Fichte, Billroth, v. Noorden, Rokitansky, Braunstein, Levings, Holthouse, P. Berger, Zeltner, Dolbeau, Bennet Tilmann, Gussenhauer in Société anatomique, C. O. Weber: Archives générales de médecine, Müller, Dentler, Bisiadecki, Flaubert, Paget, Cooper, Bardeleben hinzufüge, erhalte ich somit eine Gesamtzahl von 84 Beckenchondromen und den von mir beschriebenen Fall, ausserdem die nicht genauer angegebenen Fälle von Kemps, Clark, Virchow (2), Benneke, Potter, Péau, Drew, Eve = 93.

Tabelle I. Statistik von Beckenchondromen, die kein

Nummer	Quelle	Alter	Aetiologisches	Links oder rechts	Ausgang und Grösse der Geschwulst	Symptome	Dauer der Erkrankung bis zum Beginn der Behandlung
1	Bull. de la société anat. de Paris, 1848, zit. in Braunstein	30 J.	—	Rechts	Hühnereigross, ausserhalb der recht. Symph. sacro-iliaca	—	—
2	Bull. de la société anat. de Paris, 1861, Beobachtung von Chalvet	32 J.	—	?	Vom Os pubis bis zur Spina iliac. reichend, in der inneren Fossa iliaca	Beinödem und Kachexie	—
3	Dolbeau, Journ. du Progr. des sciences méd., 1857, zitiert in Braunstein	26 J.	Trauma	?	—	—	—
4	Société anatomique, 1859, Dolbeau	—	—	Links	Linkes Darmbein	—	—
5	Thèse François, Paris 1876, zit. in Braunstein	74 J.	—	?	Becken	Oedem der unteren Extremitäten u. Abdomen	—
6	De la Camp, in C. O. Weber, üb. Knochengeschwülste, 1856	38 J.	—	Rechts	Darmbein reicht bis $3^1/_2$ Linien unterhalb der letzten Rippe	Oedem und Kachexie, war syphilitisch	3 Jahre
7	dto.	30 J.	Trauma	dto.	Innenfläche d. Darmbeins, aus der Art. sacro-iliaca	Schmerzen	3 Monate

Diese Tumoren verteilen sich bezüglich ihres Vorkommens an den verschiedenen Beckenknochen wie folgt:

	Männer	Frauen	Summe	auf 100
Darmbein	11	10 + unser Fall	22	25,5 pCt.
Art. sacroiliaca . . .	2	13	15	17,4 „
Schambein	4	7	11	12,8 „
Sitzbein	3	0	3	3,4 „
Sacrum	4	9	13	15,1 „
Symphyse ossium pubis	1	2	3	3,4 „
Promontorium	0	1	1	1,1 „
Mehrere Beckenknochen	6	10	16	18,6 „

Tilmann in Deutsche Chirurgie, Lief. 62a, kommt ungefähr zu ähnlichen Schlüssen bei einer Zusammenstellung von Enchondromen und Osteomen.

Geburtshindernis bildeten (nur die bei Frauen).

Therapie	Histologische Charaktere der primären Geschwülste	Rezidive	Schliesslicher Ausgang	Bemerkungen
—	Knorpelige Geschwulst	—	—	—
—	dto.	—	Exitus	Tumor durch die Vagina fühlbar, höckrig, Sektion bestätigt die cartilaginöse Natur des Tumors
—	Enchondrom	—	—	Keine näheren Angaben
—	dto.	—	Exitus an Pyämie	Amputation des Unterschenkels wegen Enchondrom der Tibia. Exitus. Sektion ergibt ein II. Enchondrom am Darmbein
—	Enchondrom mit Höhlenbildung (Cystochondrom)	—	Exitus	Sektion
—	dto.	—	Exitus an Kachexie	Sektion. Tumor wog 20 Pfund
—	Mikroskop. lamellöse Knorpelmassen	—	Spontaner Tod	—

Nummer	Quelle	Alter	Aetiologisches	Links oder rechts	Ausgang und Grösse der Geschwulst	Symptome	Dauer der Erkrankung bis zum Beginn der Behandlung
8	v. Bergmann, Dtsch. med. Wochenschr., 1855	10 J.	—	Links	Mannsfaustgross, Art. sacro-iliaca, Innenseite	—	—
9	Marcuse, Deutsche Zeitschr. f. Chir., Diss. Wartmann, Basel 1880	16 J.	Keine Angaben	Rechts	Kindkopfgross, Os ischii und Pubis, Umgebung des Foramen obturatum	Schmerzlos, erschwertes Gehen und Stehen	4 Jahre
10	Beaudoux, Presse méd. belge, zitiert in Braunstein	34 J.	dto.	dto.	Kindskopfgross, Darmbein	—	—
11	Domke, Archiv f. klin. Chir., Bd. 50, 1895	30 J.	Trauma	dto.	Kindskopfgross, Art. sacro-iliaca	Schmerzen in der rechten Hüfte	8 Jahre
12	Jenner, 1870, Brit. med. Journ.	36 J.	—	dto.	Art. sacro-iliaca	Schmerzen im Knie und Hüfte	4 Jahre
13	Lee, zit. in Tillmann, Deutsche Chirurgie	41 J.	—	—	Schambein	—	10 Jahre
14	Wilms, Verhdlg. d. deutsch. Gesellsch. f. Chir., Kongr. 1900	45 J.	—	—	Scham- und Sitzbeinast, beiderseits sitzend	—	3 Monate
15	Gussenbauer, Prag. Zeitschr. f. Heilk., Bd. 11, 1890	46 J.	Trauma	Rechts	Grosses, von der Innenfläche des Darmbeins	—	1 Jahr
16	G. Braun, Wiener med. Wochenschr., 1863	70 J.	—	—	Kindskopfgross, vom Os sacrum, Innenseite	—	—
17	Billroth, Wien. med. Wochenschr., 1875, S. 26	29 J.	—	Links	Mannskopfgross, Os pubis aussen und Darmbein innen	—	2 Jahre
18	Dissertat. Schultze, Vratislaw 1855, aus Royal college of surgeons	34 J.	Unbekannt	Links	Sehr grosses Articulat. sacro-iliaca	—	—
19	Busch, Neue Zeitschrift f. Geburtsk., Bd. 10, in C. O. Weber, 1856	—	—	—	Innenfläche des Darmbeins	—	—
20	Czerny, Centralbl f. Chir., 1893, Kongressbericht	—	—	—	Enorme Geschwulst, Os sacrum	—	—
21	Pfeiffer, Diss., Erlangen 1890	15 J.	Kein Trauma	Links	Schambeinast, kindskopfgross	Wenig Beschwerden	1 Jahr
22	Dorn, Diss., München 1904	67 J.	Trauma	dto.	Beckenhälfte und Trochanter major, 3 mannskopfgross, 80—90 cm Umfang, 40 cm Höhe	Heftige Beschwerden, Kachexie	6 Jahre

Therapie	Histologische Charaktere der primären Geschwülste	Rezidive	Schliesslicher Ausgang	Bemerkungen
Exstirpation	Mikroskop. reines Chondrom	—	Heilung	—
dto.	dto.	—	dto.	Der Tumor reicht vom Foramen ovale bis zur Mitte des rechten Oberschenkels, nach hinten bis zum Tuber ischii, enorme Geschwulst
dto.	Hyalines Enchondrom	—	dto.	Tumor reicht bis zum Sitzbein und überragt die Crista ilei, er misst 25 cm im Durchmesser
dto.	dto.	—	dto.	4 normale Geburten, 1 mal ein totes Kind zur Welt gebracht. Schmerz. steigerten sich in der 1. Schwangerschaft. Herbst 1893 Beobachtung der Geschwulst, die rasch zunimmt, seit 1894
—	Reines Chondrom	—	Exitus an Bein-Erysipel	7 normale Geburten. Im Wochenbett der letzten erste Tumorbeobachtung, rasches Wachsen. Sektion
Exstirpatio	—	—	—	—
dto.	Reines Chondrom	—	Heilung	—
dto.	dto.	—	dto.	Tumorumfang: 55 cm an der Basis
—	Reines Chondrom	—	—	Hat mehrmals geboren: Tumoren noch am Promontorium
Exstirpatio	dto.	—	Exitus	Breit aufsitzende Geschwulst
—	Enchondrom	—	—	Füllte fast das ganze Becken aus
—	Enchondrom, cystös	—	Exitus	Keine näheren Angaben
Exstirpation	Chondrosarkom	Nach $1^1/_2$ J.	dto.	Exstirpation des Tumors mit Resektion des Sacrums. Nach der Operation Blasen-Mastdarm-Lähmung. $1^1/_2$ Jahre später Exitus an Rezidiv
dto.	Hyalines Chondrom	—	Heilung	Von Heinecke operiert
Symptomatisch	Reines hyalines Chondrom	—	Exitus	Vor 6 Jahren entstanden, seit 2 Jahren rasches Wachstum, mit starken Schmerzen und Schlaflosigkeit. Tumor zweimarkstückgross, ulzeriert, wurde als Sarkom diagnostiziert

Tabelle II. Beckenenchondrome,

Nummer	Quelle	Alter	Para	Verlauf früherer Geburten	Sitz und Grösse des Tumors	Histologische Charaktere
1	Arch. générales de médecine, 1844, Pellegrini	35 J.	X p.	9 normale Geburten	Innenfläche der Symphyse osium pubis in der Grösse eines Fötuskopfes, etwa faustgross	Fibrocartilaginöses Gewebe an der Basis der Geschwulstverknöcherung
2	Stein, Lehrbuch der Geburtshülfe, 1825, Fall von Stark	—	—	—	Linke Articulatio sacro-iliaca	Als Osteosteatom diagnostiziert
3	De Enchondromate, Hildebrand, Diss. Regiom 1856	—	I p.	—	Innenfläche des rechten Schambeins und Foramen obturatum	Vom Periost ausgehend, hyaliner Knorpel, wenig verknöchert
4	J. Burns, Principles of Midwifery, 1843, C. O. Weber	—	—	—	Symphyse osium pubis bis zum Kreuzbein ragend, speziell links	Osteosteatom
5	Stadtfeld, Ref. in Zentralbl. f. Gyn., 1880, S. 518	25 J.	II p.	1. Wendung u. Extraktion	Pubis links u. Foramen obturatum	Periostales areolares Enchondrom
6	Rissman, Zeitschr. für Geburtsh. u. Gyn. Bd. 31, p. 1666, 1894	20 J.	I p.	—	Innenfläche des rechten oberen Schambeinastes	Hyaliner Knorpel, schleimige Erweichung, teilweise Verknöcherung
7	Godert, Diss., Halle 1895	25 J.	I p.	—	Kindskopfgrosser, linker Teil des Os sacrum, vordere Fläche und linke Art. sacro-iliaca	Osteochondrom, keine mikroskopische Diagnose
8	Stuz u. Grimmsel, zitiert in C. O. Weber, 1836	36 J.	—	—	Von der Spina ossis illei bis zum Acetabulum reichend	Knorpelige Geschwulst
9	Schekelton, Dublin quarterly Journal of medical science, 1850, p. 287	—	V p.	1. Totgeborenes Kind 2. Mit Haken beendet 3. Anencephalus 4. Mit Haken beendet 5. Embryotomie	Vorderfläche des Os sacrums, Becken ganz ausfüllend	Cystös, teilweise erweicht
10	James, Edmunds, Lancet, 1876, II., p. 818	28 J.	I p.	—	Innenfläche des rechten Os ischii	Enchondrom, keine mikroskopische Untersuchung

die ein Geburtshindernis bildeten.

Operativer Eingriff	Ausgang		Alter der Frucht	Dauer der Erkrankung bis zum Beginn der Beobachtung	Bemerkungen und Aetiologisches
	Mutter	Kind			
Embryotomie	† Nach 20 Stunden Pyämie	†	Reif	?	Sectio caesarea verweigert, mühsame Embryotomie.
Sect. caes.	†	?	?	?	Der Tumor füllte mehr als die Hälfte des Beckens aus; nach der Abbildung, Beschreibung und Lage Chondrom.
dto.	†	Lebend	Reif	?	Sektion ergibt beiderseitige Nephritis. Tumor füllt die rechte Beckenhälfte aus; er misst 12 Zoll Umfang.
Wendung und Zange	Lebend	†	dto.	—	Exstirpation des Tumors mit Messer und Schere. Heilung. Frau soll noch 2 Jahre gelebt haben nach dem Eingriff, von C. O. Weber zu den Enchondromen gerechnet.
—	Exitus	—	4 mtl.	1 Jahr	Bei der ersten Schwangerschaft wurde ein apfelgrosser Tumor beobachtet. 1 Jahr später wurde Frau wieder schwanger und starb an Kachexie. Die Sektion ergab eine Geschwulst, die fast das ganze kleine Becken ausfüllte, und eine zweite, die nach dem Oberschenkel zu ging. Zwischen den beiden Schwangerschaften war der Tumor stark gewachsen.
Sect. caes.	dto.	Lebend	Reif	—	Mutter stirbt an Peritonitis, gewaltiger Tumor von 46 cm Umfang.
dto.	dto. 27 Stunden post operat.	dto.	dto.	—	Der Tumor hat 32 cm Umfang und füllt die linke Beckenhälfte aus. Die Sektion ergibt Hydronephrose und Nierendegeneration, der Exitus soll auf Sublimatintoxikation zurückgeführt werden. In vivo als Osteosarcoma diagnostiziert, im Sektionsbericht als Osteochondrom.
dto.	† 1 Tag darauf	?	—	Vor 2 Jahr.	Tumor füllte mehr als die Hälfte des Beckens aus. Trauma angegeben.
Perforation und Embryotomie des lebenden Kindes	†	†	Reif	8 Jahre	Bei der Sektion findet man eine Uterusruptur. Nach Winkel und P. Müller den Enchondromen zuzurechnen.
Sectio caesarea	Lebend	Lebend	dto.	—	—

Nummer	Quelle	Alter	Para	Verlauf früherer Geburten	Sitz und Grösse des Tumors	Histologische Charaktere
11	Behm, Monatsschrift für Geburtskunde	29 J.	II p.	1. Perforation nach Zangenversuch	Promontorium und speziell Art. sacro-iliaca links	Cystochondrom, keine mikroskop. Diagnose
12	Zweifel, Archiv für Gynäkologie, 1881, p. 361	—	I p.	—	Vorderfläche des Os sacrum, von der Grösse eines Fötuskopfes	Cystochondrom, hyaliner Knorpel
13	Bartscher, Monatsschrift für Geburtskunde, Bd. 17	—	I p.	—	Rechte Art. sacro-iliaca	Chondrosarkom
14	Spencer, Amer. Journ. of Obstetrics, 1896, II	21 J.	I p.	—	Enormes Chondrom des Kreuzbeins	Reines Chondrom, mikroskop. bestätigt
15	Bar, aus Vaille, Thèse de Paris, 1891	29 J.	VI p.	5 normale	Enorme Geschwulst, rechts Art. sacro-iliaca	Reines Chondrom
16	dto.	22 J.	I p.	—	Rechte Art. sacro-iliaca orangengross	Enchondrom
17	Stadtfeld, Referat in Centralblatt für Gynäkologie, 1880	—	II p.	1. Geburt Perforation, 2. Geburt spont. Frühg.	Zwischen 2. Sacral- und 5. Lendenwirbel faustgrosser Tumor	Cystös erweicht
18	Swiececky, Frauenarzt, 1890	32 J.	—	—	Kindskopfgross, rechte Art. sacro-iliaca	Reines Chondrom
19	Wilshire, Londoner Obstetrics Journal, 1870	—	III p.	1. normal 2. Frühgeburt 3. normal	Rechts Ilium	Fibrochondrom, keine mikroskop. Untersuchung
20	Wyder (Strebel), 1896, Frommels Jahresbericht, Archiv für Gynäkologie, Bd. 52	40 J.	II p.	1. Geburt lang dauernd, Zange, Kind tot	Von dem Os pubis aus linkerseits, mannsfaustgross	Enchondrom, keine mikroskopische Untersuchung
21	Taufer, Centralblatt für Gyn. u. Geburtsh., 1896, S. 888	23 J.	I p.	—	2faustgross, rechter Schambeinast und Darmbeinschaufel	Chondrom od. Chondrosarkom, keine mikr. Untersuchung
22	Vorhess, American Journal of Obstetrics, April 1905	29 J.	IV p.	3 Schwangerschaften durch Craniotomie beendet	Mit breiter Basis vom Sacrum ausgehend. In der linken Fossa iliaca eine harte Masse. An der Symphyse eine $^1/_2$ cm breite Exostose nach dem Beckeninnern zu	Chondrom oder Osteom, keine mikroskopische Diagnose

Operativer Eingriff	Ausgang		Alter der Frucht	Dauer der Erkrankung bis zum Beginn der Beobachtung	Bemerkungen und Aetiologie
	Mutter	Kind			
Sect. caes.	†	Lebend	Reif	3Jahre	Schmerzen im Bein, Ischias. Die Schmerzen steigern sich in der ersten Schwangerschaft. 3 Jahre nach der ersten Schwangerschaft hat der Tumor stark zugenommen. Von Hühnereigrösse füllt er jetzt das Becken fast vollkommen aus. Erneute Schwangerschaft: Ein Mädchen und ein Knabe lebend geboren.
dto.	†	dto.	dto.	—	(Fall 12.) Stirbt am dritten Tage an Peritonitis.
Zange	Lebend	dto.	dto.	—	Tumor reicht bis zu den falschen Sakralwirbeln, bis zum Hiatus sacralis nach links und zu dem Osa coccygea nach unten. In vivo als Sarkom diagnostiziert. Später Exstirpation, makroskopisch Bild des Chondroms, mikroskop. fibröse Massen, wahrscheinlich Chondrom oder Chondrosarkom.
Sect. caes.	†	dto.	dto.	—	(Fall 14.) Vom neunten Tage an Nierenschrumpfung, Exitus.
dto.	Geheilt	dto.	7 mtl.	—	Seit der fünften Schwangerschaft starke Schmerzen und Zunahme der Geschwulst. Bedeutende Zunahme letzterer von Beginn der sechsten Schwangerschaft mit starken Schmerzanfällen im rechten Bein. Einige Monate später stirbt Patientin an den Folgen des Tumors, letzterer misst 20 cm. Keine ätiologischen Angaben.
dto.	dto.	dto.	Reif	—	Sectio caesarea vor Wehenbeginn. 2 mal schwanger, abortiert die Frau im dritten Monat. Der Tumor wird dann exstirpiert. Heilung, noch 2 normale Geburten.
—	Lebend	† nach Tagen	7 mtl.	—	Die Diagnose schwankte zwischen cystisches Fibrom oder Chondrom. Nach der Geburt wurde Weiterwachsen der Geschwulst beobachtet.
Sect. caes.	dto.	Lebend	Reif	—	Füllt fast die ganze Beckenhöhle aus.
—	dto.	dto.	dto.	3Jahre	3 Monate nach der ersten Schwangerschaft erste Beobachtung des Tumors, der dann stark wuchs und das Abdomen stark ausfüllte. Letzte Geburt erfolgt normal, weil der Kopf unterhalb des Tumors fühlbar war, das kleine Becken nicht stark verengt.
Sect. caes.	dto.	dto.	dto.	—	Aetiologisches nicht bekannt. Hier und da Schmerzen im Becken. Einige Monate später an Kachexie gestorben. Keine Sektion.
dto.	dto.	dto.	dto.	—	Schnitt trifft die Placenta. Unterbindung beider Tuben behufs Sterilisierung.
dto.	dto.	dto.	8 mtl.	—	Der Tumor verengte die Conjugata auf 5 cm, absolute Indikation. Dass frühere Kinder durch Perforation entbunden werden konnten, lässt sich nur durch eine Zunahme des Tumors seit der letzten Schwangerschaft erklären.

Nummer	Quelle	Alter	Para	Verlauf früherer Geburten	Sitz und Grösse des Tumors	Histologische Charaktere
23	Pinard, Abeille médicale, 1897, ref. in Centralbl. f. Gyn., 1898, Beobachtungen von Lecerf	—	—	—	Füllt das kleine Becken und Scheide aus	Enchondrom
24	Zweifel, Frommels Jahresber., 1898	—	I p.	—	Füllt die linke Beckenhälfte	Osteochondrom
25	Gummert, Frommels Jahresber., 1898	28 J.	IV p.	2 mal Wendung, Kinder tot, 1 mal Perforation	Füllt das kleine Becken aus	Osteochondrom
26	G. Braun, Wiener med. Wochenschr., 1863	40 J.	IV p.	—	Grosses, vom Promontorium ausgehendes Enchondrom	Chondrom
27	Chrobak, Berichte der Wiener Klinik, 1898, No. 52	22 J.	I p.	—	Linea innominata sitzend, scheint von Art. sacro iliaca dextra auszugehen, 6—7 cm lang	Keine mikroskopische Untersuchung
28	Netschiporenko, Frommels Jahresber. 1899, S. 853, Wratsch, 432	24 J.	I p.	—	Füllt das kleine Becken aus	Enchondrom
29	Aebernethy, Handbuch v. P. Müller, 1889, II.	—	—	Normal	Grosses Lig. sacrotuberosum	Enchondrom
30	Paget, zitiert in C. O. Weber, 1854	34 J.	—	Normal	Art. sacro-iliaca	Cystös erweichtes Enchondrom
31	Robert Jardine, Brit. Journal of obstetrics, 1902	39 J.	I p.	—	Gut mannskopfgross, rechtes Darmbein reicht bis unterhalb der elften Rippe	Grosse, rasch wachsende Knorpelzellen, einige derselben degeneriert: cystöse Erweichung
32	Unser Fall, Prof. Bumm, Basler Frauenklinik, 1896	33 J.	V p.	—	Mannskopfgross linkes Darmbein	Hyalines Chondrom

Ausser den oben verzeichneten Fällen kommen noch folgende dazu, deren nähere Natur wegen mangelhafter Angabe nicht genauer festgestellt werden konnte.

1. Heinricus, Diss. Berlin 1898. 26 Jahre, I para, mit Tumor der rechten Art. sacroiliac. Sec. caes. Kind und Mutter lebend.

2. Christie, Medizink. Revue. Bergen 1891. 38 Jahre, VIII para, mit irreponiblem Kreuzbeintumor. Sec. caes. Kind und Mutter lebend.

3. Drew, 1805. Grosser, das Becken ausfüllender Tumor, Chondrom oder Fibrochondrom. Exstirpation der gestielten Geschwulst und Entbindung durch Zange. Mutter und Kind lebend. Einen ähnlichen Fall will Drew ein Jahr vorher beobachtet haben.

Operativer Eingriff	Ausgang		Alter der Frucht	Dauer der Erkrankung bis zum Beginn der Beobachtung	Bemerkungen und Aetiologie
	Mutter	Kind			
Sect. caes.	Exitus	Exitus	—	—	—
dto.	Heilung	†	Reif	—	Kind Exitus vom 24. Tage an, Beinerysipel, Conjugata = 7—7¼ cm.
dto.	dto.	Lebend	dto.	—	Keilexzision der Tubenenden.
Perforation	Lebend	†	dto.	—	—
Sect. caes.	dto.	Lebend	dto.	—	Absolute Indikation: Bei der Operation ergibt sich, dass der Tumor bis zum Darmbeinkamm reicht. Nach der Beschreibung wahrscheinlich Enchondrom (höckerig und cystöss.
dto.	dto.	†	dto.	—	Enchondrom später exstirpiert.
—	dto.	Lebend	—	—	Exstirpation der Geschwulst. Art der Entbindung nicht angegeben. Nach Winkel zu den Enchondromen zu rechnen.
Normal	—	—	—	—	Exitus nachdem die Frau noch normal geboren hat.
Sect. caes.	†	†	8 mtl.	2 Jahre	Schmerzen in unteren Extremitäten, die vom dritten Schwangerschaftsmonat an stärker werden. Diagnose in vivo Osteosarkom. Kind tot, vor der Operation Herztöne noch gut hörbar. Frau 1 Tag nach der Operation Exitus — keine Metastasen. Frau immer gesund.
dto.	†	Lebend	Reif	1½ J.	—

4. Zweifel, Frommels Jahresberichte. 1898. VIpara, mit Tumor der linken Beckenhälfte. Sec. caes. Mutter und Kind lebend.

5. A. Kelly, Ref. im Centralbl. f. Gyn. u. Geb. 1891. No. 2. 4 Entbindungen durch Embroytomie, Tumor vom Kreuzbein ausgehend, füllt die kleine Beckenhöhle. Sec. caes. Mutter und Kind lebend. Wahrscheinlich Chondrom.

6. G. H. van der Mey, Ref. im Centralbl. f. Gyn. u. Geb. 1889. IIIpara, 2 normale Entbindungen. Kindskopfgrosser Tumor der Innenfläche der Symphyse und Pubis. Sec. caes. Mutter und Kind lebend. Wahrscheinlich Chondrom.

7. G. Mitchell, Amer. Journ. of Obst. 1893. II. Tumor der Kreuzbeinhöhle. Porro. Mutter und Kind lebend.

8. Reni, Frommels Jahresberichte. 1897. Grosse Beckengeschwulst. Sec. caes. Mutter und Kind lebend.

9. Stark, Amer. Journ. of Obst. 1892. Grosser, das Becken ausfüllender Tumor, wahrscheinlich Chondrom. Sec. caes. Mutter Exitus, Kind lebend.

10. Masurkewitsch, Centralbl. f. Gyn. u. Geb. 1892 ref. Grosser Tumor, wahrscheinlich Chondrom. Sec. caes. Mutter und Kind lebend.

11. Donohne, Frommels Jahresbericht. 1891. Grosse Beckengeschwulst. Sec. caes. Kind tot, Mutter gesund.

12. Österr. med. Wochenschr. 1841. Handbuch von P. Müller. 1889. Harter Tumor der Beckenwand. Sec. caes. Mutter und Kind lebend. 3 Jahre später wiederholter Kaiserschnitt, Mutter und Kind lebend (wahrscheinlich Chondrom).

13. Copeman, Obstetrics Transactions. 1871. Linkes Becken grosser Tumor. Wendung und Perforation des nachfolgenden Kopfes.

14. Marchand in Vaille Tèhse Paris. 25 Jahre, IIIpara, 2 normale Geburten, vor einem Jahre erste Tumorenbeobachtung, die bei erneuter Schwangerschaft rapid zunahm; deswegen als Osteosarkom diagnostiziert. Sec. caes. Mutter und Kind lebend. 2 Jahre nachher Tumor gleichgross geblieben.

Beobachtet wurden diese Knorpelgewächse im Alter von:

Bei Männern:	Bei Frauen:
3—10 = 0	3—10 = 1
11—20 = 3	11—20 = 3
21—30 = 7	21—30 = 17
31—40 = 4	31—40 = 13
41—50 = 7	41—50 = 3
51—60 = 5	51—60 = 0
61—70 = 0	61—70 = 2
71—80 = 1	71—80 = 1

Aus letzterer Tabelle geht hervor, dass Frauen vorzüglich zwischen 20 und 40 Jahren mit Beckenknorpelgeschwülsten behaftet sind, was speziell geburtshülflich nicht ohne Interesse sein dürfte.

Es sei noch in Kürze die eingeschlagene Therapie, und zwar nur diejenige, bei welcher ein Geburtshindernis stattfand, berücksichtigt. 21mal wurde die Sectio caesarea und ihre Varianten eingeschlagen, 2mal die Zange angelegt, 1mal perforiert, 2 Embryotomien und eine spontane Frühgeburt. Der Ausgang für die Mütter war meist ein günstiger. 12 wurden durch die Sectio caesarea geheilt, 10 starben nach derselben meist an deren Folgen, 2 nach Embryotomie, 1 ohne operativen Eingriff. Für die Kinder sind die Verhältnisse noch bessere: 16 wurden durch den Kaiserschnitt gerettet; 4 derselben starben kurz nach der Sectio oder kamen tot auf die Welt.

Bringt man bei dieser Zusammenstellung die Fälle 2, 3, 8, 11, die vor der antiseptischen Periode operiert wurden, in Abrechnung, so ergibt sich die Sectio caesarea als eine segensreiche Operation für Mutter und Kind. Gewiss wird es zuweilen, trotz

Asepsis und Antisepsis, bei erschwerenden Momenten (lange Geburtsdauer, Frau kreissend in die Klinik kommend, ausser der Anstalt untersucht etc.) zum Exitus an Sepsis kommen können, wie aus Fälle 6, 7, 12, 32 hervorgeht, ohne dass man dann mit Sicherheit die Quelle der Infektion auffinden könnte. Dies erschüttert den Wert des Kaiserschnitts nicht im geringsten. Weiss man doch, dass die Mortalität allgemein bei Kaiserschnitt heute etwa 10 pCt. beträgt, während sie früher auf 80 pCt. stieg. Berücksichtigt man die verbesserte Technik, die Ergebnisse der Asepsis und Antisepsis, die Vermehrung gut eingerichteter Bezirksspitäler, so wird man auch in ländlichen Verhältnissen den Kaiserschnitt jedem anderen Eingreifen am Ende der Schwangerschaft bei Enchondrombecken vorziehen. Dabei wird man am besten tun, die Frau zu gleicher Zeit auf irgendwelchem besttunlichen Weg zu sterilisieren, um sie späteren Lebensgefahren zu entziehen.

Wenn auch Porack und Maygrier über zwei günstig verlaufende Fälle von Exostosenbecken berichten, so wird die Symphyseotomie, Pubotomie und ihre Varianten bei Chondromen nicht in Betracht kommen können. Die Grösse dieser Geschwülste wird schon den Eingriff verbieten, abgesehen davon, dass diese Operation nur eine geringe Beckenerweiterung mit sich bringt, technisch nicht leicht ist und man dabei mit den Beckenorganen (Blase, Gefässe etc.) in Konflikt kommt.

Perforation und Embryotomie haben nur ihre Berechtigung bei abgestorbenem Kinde, höchstens wenn die Sectio caesarea ausdrücklich absolut verweigert wird. Denn wie Pinard betont, kann der Grundsatz „tuer l'enfant pour sauver la mère“ nicht mehr aufrecht erhalten werden. Es bleibt das heutige Bestreben, mütterliches und kindliches Leben zu retten, und man ist auch in der Lage, es zu tun.

Eine Zange anzulegen, wird bei Chondrombecken ein seltenes Ereignis sein. Kaum je werden die Bedingungen für ein solches Eingreifen da sein, und öfters als man selbst wünscht, wird man schliesslich doch zur Perforation oder Embryotomie greifen müssen.

Anders, wenn man frühzeitig genug Tumor und Schwangerschaft konstatieren kann. Dann werden die Einleitung der künstlichen Frühgeburt und des Aborts in ihre Rechte treten. Ersteres wird man um so eher wagen, da, wie die Erfahrung lehrte, frühgeborene Kinder bei guter und sachgemässer Pflege ebenso lebensfähig sind wie reife. Ästhetische, humane, sowie individuelle

Rücksichten werden vielleicht letztere Operation verbieten. Doch werden alle Bedenken fallen und der künstliche Abort vorgenommen werden, wenn Aussichten auf die Operabilität des Tumors bestehen.

Allerdings wäre in allen Fällen die Entfernung der Geschwulst (auch in der Schwangerschaft) mit oder ohne Resektion von Beckenknochen die angezeigte Therapie, und hat hier die moderne Chirurgie grosse Erfolge zu verzeichnen. Doch werden die riesenhafte Entwicklung der Chondrome, die schwere Zugänglichkeit, die Adhärenzen der Geschwulst mit den Beckenorganen, der heruntergekommene Zustand der Patienten, der chirurgischen Tätigkeit mehr als einmal eine Grenze setzen.

Wohl wird die allmähliche Steigerung der Schmerzen in dem in dieser Arbeit publizierten Fall auf einen zunehmenden Druck des Tumors auf den Plexus ischiadicus zurückzuführen sein. Die steigernde Abmagerung, die Kachexie lässt sich schwieriger erklären. Man möchte daran denken, dass voluminöse Neubildungen zu ihrer Entwicklung ein grosses Nährmaterial brauchen, das sie dem übrigen Körper entziehen. Doch steht dies nicht im Einklang mit anderen ebenfalls gutartigen, zuweilen riesig entwickelten Geschwulsten, wie Lipome z. B. Endlich wäre seine Zuflucht zu einer Art Autointoxikation zu nehmen, in einer Bildung von gewissen hypothetischen chemischen Giften in den Geschwulstzellen. Beides gibt keine befriedigende Erklärung.

Zuletzt möchte ich noch ausdrücklich den deletären Einfluss von Schwangerschaft auf die Ausbildung der Chondrome betonen. Wie aus beschriebenem Fall deutlich hervorgeht, hat sich die Geschwulst hauptsächlich während des Schwangerschaftsverlaufs entwickelt, um ihre Riesengrösse zu erreichen. Im Handbuch von P. Müller wird bemerkt, dass Aebernethy zweimal dieses Verhalten beobachtete. Soweit die Angaben reichten, wurde dieses Verhältnis der Chondrome zur Schwangerschaft auch in den Fällen von Stadtfeld (2), Behm, Bar (2), Wilshire, Vorhess, Jardine, Jenner, unseren Fall, somit 10mal konstatiert. Dies erklärt die in vivo gestellten Fehldiagnosen. Durch das rapide Wachstum, die zunehmenden Schmerzen infolge Druck auf den Plexus, die sich steigernde Kachexie neigt man ohne weiteres dazu, an etwas Malignes zu denken, doch die Sektion belehrt eines besseren: es war ein Chondrom.

Am Ende von dieser Arbeit erfülle ich die angenehme Pflicht, meinem hochverehrten Lehrer, Herrn Prof. Kaufmann, für die Anregung und gütigste Unterstützung beim Verfassen dieser Arbeit meinen aufrichtigsten Dank auszusprechen. Herrn Prof. von Herff

danke ich für die liebenswürdige Überlassung seiner Privat-Bibliothek.

Literaturangaben.

1. Archives générales de médecine. 1840. VIII. p. 228. 1844. p. 503.
2. Bardeleben in C. O. Weber. p. 95.
3. Beaudoux, Presse medicale belge.
4. Bar, Distocie pelvienne. Presse médicale. 1902. — Revue obstétricale et gynécologique. 1891.
5. Beaudoux, Presse médicale belge. 1884.
6. Behm, De Exostosi pelvina. Diss. Berlin 1854.
7. Benneke, Centralbl. f. Chir. 1901. No. 11. p. 315.
8. Bergmann, Deutsche med. Wochenschr. 1885. No. 42.
9. Billroth, Arch. f. klin. Chir. Bd. X. p. 576. — Wiener med. Wochenschrift. 1875. p. 26. — Chirurg. Klinik Wien. 1871—76. Berlin 1879. 400 p.
10. Borst, Geschwulstlehre. 1902.
11. Braun, Wiener med. Wochenschr. 1863. 1—4.
12. Braunstein. Über Beckenknochengeschwülste. Diss. Bonn 1888.
13. De la Camp in C. O. Weber.
14. Clark, St. Thomas Hospit. Rep. 1887. London 1889. XVII. p. 17.
15. Cooper, zitiert in Braunstein.
16. Coopeman, London obstetrics Transactions. 1871. p. 313.
17. Czerny, Centralbl. f. Chir. 1893.
18. Dalrymphe, Edinburgh monthly Journ. XIII. p. 195.
19. Damke, Arch. f. klin. Chir. Bd. 50. p. 177.
20. Diulter, Upsala Läkareförhandling. Bd. IX.
21. Dolbeau, Journ. du Progrès des sciences médicales 1859 et 1860.
22. Drew, Edinburgh medical and surgical Journal. Januar 1805.
23. Eve, Lancet. 1886. p. 516.
24. Fichte, Über Beckenenchondrom. Diss. Tübingen 1839.
25. Flaubert, in Cruveilhier, Pathol.-anat. Atlas. Bd. II.
26. Förster, Wiener klin. Wochenschr. 1857. No. 22 u. 27.
27. Forward, Philadelphia med. Times. XII. 1882. p. 538.
28. François, L'Enchondrome du bassin. Thèse de Paris 1876.
29. Godert, H., Beckentumoren als Geburtshindernis. Diss. Halle 1895.
30. Hille, Beitrag zum Beckenenchondrom. Diss. Marburg 1880.
31. Jenner, Brit. med. Journ. 1870. I.
32. Holthouse, Lancet. 1856. II.
33. Havage, Etudes cliniques sur les tumeurs des os du bassin. Thèse. Paris 1882.
34. Howard u. Kelly, Centralbl. f. Gyn. 1891. — Amer. Journ. of Obst. 1890.
35. Hildebrand, De Enchondromate. Diss. Regiom 1856.
36. Kempo, Upsala Läkareförhandling. Bd. IV. p. 634.
37. Levings, Internat. med. Magazine. 1894. No. 10.
38. De Lee, Amer. Journ. of Obst. 1905. II.
39. Marcuse, Deutsche Zeitschr. f. Chir. 1876. Bd. VII. p. 546.
40. Masson, Lancet. 1889. II.
41. Mulert, Diss. Leipzig 1852.
42. Müller, Hermann, Diss. Würzburg 1892.
43. Nasse, Samml. klin. Vortr. N. F. 124. Leipzig.
44. v. Noorden, Deutsche med. Wochenschr. 1893. No. 16.
45. Paget, Mus. College of surgeons. II. 186.
46. Pfeiffer, Beitrag zur Lehre von den Enchondromen des Beckens. Diss. Erlangen 1891.

47. Puchelt, Diss. Heidelberg 1839.
48. Potter, Westminster-Hospital London. 1887. p. 170—173.
49. Rissman, Zeitschr. f. Geb. u. Gyn. Bd. 31. 1894. Frauenarzt. Mai 1895.
50. Regnoli, Schmidts Jahrbücher. Bd. 29. p. 363.
51. Range, De Enchondromate. Diss. Halle 1848.
52. Reissig, Diss. Würzburg 1892.
53. Scholtz, De Enchondromate. Diss. Vratislaw 1855.
54. Schaffner, Diss. Würzburg 1845.
55. Bull. de la Soc. anat. de Paris. 1834, 1848, 1849, 1859, 1861, 1866.
56. Bull. de la Soc. de chir. de Paris. 1852, 1865, 1868, 1869.
57. See, Gazette des hôpiteaux. 1876.
58. Schauta, Müllers Handbuch der Geburtshülfe. Bd. II.
59. Schucharch, Deutsche Chirurgie. Lief. XXVIII.
60. Stadtfeld, Centralbl. f. Gyn. 1880. p. 518.
61. Swieciky, Frauenarzt. 1890.
62. Tilmann, Lehrbuch der allgemeinen und speziellen Chirurgie. Deutsche Chirurgie. Lief. 62a. Daselbst ausführliche Literaturangabe.
63. Virchow, Die krankhaften Geschwülste. Berlin 1863—65. Bd. II. — Charité-Annalen 1878.
64. Wartman, Recherches sur l'Enchondrome. Thèse. Strassbourg et Bâle. 1880.
65. Weber, C. O., Über Knochengeschwülste. 1856.
66. Wilms, Verhandl. d. deutsch. Ges. f. Chir. XXIX. Kongress 1900.
67. Vaille, Bassin Vicié par obstruction. Diss. Paris 1891.
68. Wilshire, London obstetrics transactions 1871.
69. Welch, Lancet. 1889. I.
70. Zeltner, Diss. Erlangen 1897.

Ausserdem wurden noch konsultiert:

71. Frommels Jahresberichte. 1887—1904.
72. Schmidts Jahrbücher. 1905.
73. Graph, Diss. Gryphae 1851.
74. Jardine, Journ. of Obst. and Gyn. of Brit. Emp. 1902.
75. Ribbert, Geschwulstlehre. 1904.
76. Osiander, Lehrbuch der Geburtshülfe. 1825.
77. Bartscher, Monatsschr. f. Geburtskunde. 17.
78. Varnier, Annales de gynéc. et d'obstétriques 1901. Revue mens. de gynéc. d'obst. 1901.
79. Dorn, Diss. München 1904.
80. Semaine médicale. Jahrgänge 1886—1904.

Fig. 1.

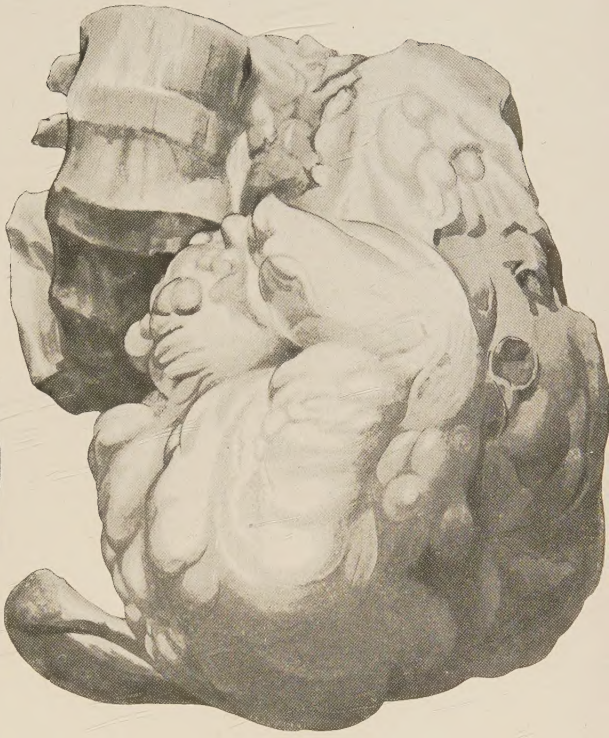

Fig. 2.

Fig. 3.